AUS DER DERMATOLOGISCHEN KLINIK IN BASEL
VORSTEHER: PROF. *LEWANDOWSKY.*

ÜBER HAUTTUBERKULOSE IM HÖHEREN ALTER

INAUGURAL-DISSERTATION

ZUR

ERLANGUNG DER DOKTORWÜRDE

DER

HOHEN MEDIZINISCHEN FAKULTÄT

DER

UNIVERSITÄT BASEL

VORGELEGT VON

SIMON BOLLAG

AUS BASEL

BASEL 1919
SCHWEIGHAUSERISCHE BUCHDRUCKEREI
BENNO SCHWABE & CO.

AUS DER DERMATOLOGISCHEN KLINIK IN BASEL
VORSTEHER: PROF. *LEWANDOWSKY.*

ÜBER HAUTTUBERKULOSE IM HÖHEREN ALTER

INAUGURAL-DISSERTATION

ZUR

ERLANGUNG DER DOKTORWÜRDE

DER

HOHEN MEDIZINISCHEN FAKULTÄT

DER

UNIVERSITÄT BASEL

VORGELEGT VON

SIMON BOLLAG

AUS BASEL

BASEL 1919
SCHWEIGHAUSERISCHE BUCHDRUCKEREI
BENNO SCHWABE & CO.

Von der medizinischen Fakultät Basel genehmigt
auf Antrag von Professor Lewandowsky

Man war früher fast allgemein der Ansicht, daß die Hauttuberkulose und speziell der Lupus vulgaris, die häufigste Form derselben, ganz vorwiegend im kindlichen oder doch jugendlichen Alter auftrete, und daß die im höheren Alter beobachteten Fälle ihren Lupus immer in früheren Jahren erworben hätten. So schrieb *Kaposi* (1883), daß „der Lupus fast ausnahmslos in den früheren Lebensjahren, selten vor dem dritten Lebensjahr, spätestens zur Pubertät erscheine und nur höchst selten noch später, als fortdauernder und recidivierender Lupus bis ins 70. Lebensjahr auftauche".

Nach *Vidal* (1879) beobachtet man den Lupus vom 3. und 4. Lebensjahre an; er habe sein Häufigkeitsmaximum zwischen dem 6. und 10. Lebensjahr. Nach *Duhring* tritt der Lupus im 3. bis 6. Lebensjahr auf, selten oder vielleicht gar nie nach der Pubertät oder im hohen Alter; in diesen Fällen handle es sich immer um ein Recidiv.

Auch nach älteren Lupusstatistiken scheint der im höheren Alter auftretende Lupus außerordentlich selten zu sein.

Raudnitz (1882) fand, daß von 209 Lupuskranken nur 3 Patienten ihren Lupus zwischen dem 55. bis 60. Lebensjahr erworben hatten und daß bei allen anderen Fällen die tuberkulöse Infektion der Haut in früheren Jahren stattgefunden hatte. *Renouard* (1884) stellte bei 377 Lupuspatienten das erste Auftreten des Lupus fest: seine ältesten Patienten standen im 57. (1 Patient), 58. (1 Patient) und 66. Lebensjahr (2 Patienten), als sie ihre Hautaffektion bemerkten.

Bei *Block* (1886) findet man unter 153 Lupuskranken keinen einzigen Fall, bei dem der Lupus nach dem 47. Lebensjahr aufgetreten wäre, und nach dem von *Sachs* (1886) bearbeiteten Material (121 Lupuspatienten) fällt der Beginn des Lupus bei 6,6 % zwischen das 40. und 60. Lebensjahr, und auch er scheint keinen nach dem

60. Lebensjahr auftretenden Lupus beobachtet zu haben. *Neumann* stellte im Jahre 1894 eine 69-jährige Patientin mit Lupus vulgaris hypertrophicus papillaris des linken Fußrückens vor: „das Leiden bestehe seit 2 Jahren und der Fall sei wegen des Auftretens in so hohem Alter von Interesse."

In den letzten Jahren scheint der in höherem Alter entstandene Lupus doch häufiger beobachtet worden zu sein. Nach *Darier* (1913) tritt zwar der Lupus „in mehr als der Hälfte der Fälle vor dem 15., selten nach dem 30. Lebensjahr auf." Etwas anderer Ansicht ist *Jadassohn* (1909): „der Lupus galt lange Zeit als Erkrankung, die vorzugsweise oder fast ausschließlich im jugendlichen, ja im kindlichen Alter auftrete. Aber aus der Literatur, wie aus meiner eigenen Erfahrung geht hervor, daß in höheren Jahren, ja selbst nach dem 50. bis 60. Lebensjahr beginnende lupöse Erkrankungen keineswegs Raritäten sind." Ähnlich heißt es in der Tuberkulose der Haut von *Lewandowsky* (1915): „man hat geglaubt, daß die senil veränderte Haut eine besondere Unempfindlichkeit gegen die Infektion mit Tuberkelbazillen besitze. Trotz der relativen Immunität gegen Neuinfektion bei den meisten Erwachsenen gibt es kein Lebensalter, in denen nicht tuberkulöse Erkrankungen der Haut auftreten können. Auch das Greisenalter ist nicht davor bewahrt."

Und schließlich schreibt *Zieler* (1914), nachdem er vom Lupus in der Jugend gesprochen hat: „der Beginn des Lupus im späteren Alter ist viel seltener, aber sicher häufiger, als man früher geglaubt hat; selbst noch im Greisenalter ist die Entwicklung eines Lupus zuweilen beobachtet worden."

Wir bekamen in den letzten Monaten in unserer Poliklinik einige Lupuspatienten zu sehen, deren hohes Alter uns aufgefallen ist, und es schien uns der Mühe wert, diese alten Lupuskranken genau zu beobachten und über die Häufigkeit der Hauttuberkulose bei älteren Individuen in unserem poliklinischen Material überhaupt bestimmten Aufschluß zu suchen. Zugleich interessierte es uns, die Häufigkeit der verschiedenen Formen von Hauttuberkulose in den verschiedenen Lebensaltern bei unserem Material kennen zu lernen. Zu diesem Zwecke stellten wir alle Fälle von Hauttuberkulose, die in den letzten 10 Jahren (von 1909—1918) unsere Poliklinik aufsuchten, nach Diagnose und Alter geordnet, zusammen.

Tabelle I.

Jahre	0—10	11—20	21—30	31—40	41—50	51—60	61—70	71 u. höher	Total
Lupus vulgaris . . .	19	60	48	29	35	17	16	5	229
Skrofuloderma . . .	8	14	9	1	4	—	1	0	37
Tuberculosis verrucosa cutis	5	5	12	5	11	2	1	2	43
Tuberculosis ulcerosa cutis	1	2	1	2	1	—	—	2	9
Sonstige Hauttuberkulose	1	3	4	5	2	2	—	2	19
Papulo-nekrotisches Tuberkulid	15	4	9	2	4	1	1	—	36
Lichen scrofulosorum	8	4	2	—	—	—	—	—	14
Erythema induratum .	—	—	4	1	2	—	—	—	7
Boeck'sches Sarkoid und Lupus pernio .	—	—	6	—	—	—	—	—	6
Total	57	92	95	45	59	22	19	11	400
% der gesamten Hauttuberkulose . . .	14,2	23,1	23,7	11,2	14,7	5,5	4,7	2,7	
% des Lupus vulgaris	8,3	26,1	21,0	12,6	15,3	7,5	7,0	2,2	

Es wäre von hohem Interesse gewesen, bei allen unseren Fällen das *erste Auftreten des Lupus beziehungsweise der Tuberkulose* festzustellen und unsere Statistik nach diesem Prinzipe aufzubauen, wie es vor uns *Block, Sachs, Renouard* etc. in ihren Zusammenstellungen getan haben. Leider war dies uns nicht möglich; denn die älteren Poliklinikbücher geben nur ganz ausnahmsweise genaue anamnestische Angaben über den Lupusbeginn an, sodaß wir nach einem anderen Prinzipe umschauen mußten. Es ist klar, daß wir nur das Alter unserer Patienten zur Zeit, als sie in Behandlung standen zu Grunde legen konnten. Aber auch hier erhob sich wieder eine Schwierigkeit. Die Hauttuberkulösen stehen meist mehrere Jahre lang in Behandlung, in den Poliklinikbüchern aber wird jeder Fall in jedem Jahr erneut eingetragen. Es stand uns also frei, das Datum der ersten oder der letzten Eintragung zu benützen. Wir wählten das letztere. Denn da wir die Hauttuberkulose des höheren Alters eingehend bearbeiten wollten, so schien es uns zweckmäßig, jeweilen das Maximalalter unserer Pa-

tienten der Statistik zu Grunde zu legen. Die Tabelle gibt somit dasjenige Alter an, das der Patient hatte, als er zum letzten Mal die Poliklinik aufsuchte.

Die obige Tabelle gibt die Zahl der an irgend einer Form von Hauttuberkulose leidenden Kranken, die während der letzten 10 Jahre in unserer Poliklinik behandelt wurden, und ihr Alter (nach Dezennien) an. Auf der ersten horizontalen Kolonne sieht man die Zahl aller Fälle von *Lupus vulgaris* in 8 Dezennien. Der Lupus gilt ganz allgemein als die häufigste Form aller tuberkulösen Hautaffektionen. Auch in unserer Statistik tritt das Überwiegen des Lupus gegenüber den übrigen Arten von Hauttuberkulose sehr deutlich zu Tage.

Von den 400 Fällen unseres gesamten Hauttuberkulose-Materials fanden wir 229 Fälle (57 %) unter der Diagnose Lupus vulgaris rubriziert. Und nun die Verteilung auf die verschiedenen Lebensalter (siehe die Prozentzahlen auf der untersten Kolonne); auch bei unserem Material fällt das starke Vertretensein der jüngeren Altersklassen auf: mehr als die Hälfte aller Lupuskranken gehört den drei ersten Dezennien an. Aber besonders beachtenswert und mit den Angaben älterer Autoren nicht übereinstimmend ist die Tatsache, daß bei uns eine erhebliche Anzahl von Lupuspatienten, die das 50. Lebensjahr überschritten hatten, zur Beobachtung gelangten. Von 229 Lupuskranken hatten 38 (16,7 %) ein Alter über 50 Jahre, als sie in unserer Behandlung standen. Aber selbst im 7. und 8. Dezennium fehlt der Lupus nicht; im Alter von 60—70 Jahren wurden in den letzten zehn Jahren 16 Patienten (7 %), selbst nach dem 70. Lebensjahr noch 5 Patienten (2,2 %) beobachtet, und die älteste Lupuspatientin hatte sogar ein Alter von 80 Jahren. Bevor wir uns mit dem Lupus dieser alten Individuen ausführlicher beschäftigen wollen, sollen zuerst die übrigen Hauttuberkulosen nach ihren Häufigkeits- und Altersverhältnissen kurz betrachtet werden.

Auf der zweiten horizontalen Kolonne unserer Tabelle sieht man die Zahlen der Fälle mit *Skrofuloderma*. Daß die Gesamtzahl des Skrofuloderma so sehr hinter der des Lupus zurücksteht, liegt wohl daran, daß eine große Mehrzahl von Skrofulodermkranken in anderen Polikliniken behandelt werden. Denn nach *Jadassohn* gilt

die colliquative Hauttuberkulose als die häufigste Hauttuberkulose überhaupt, besonders wenn man alle sekundären Formen (von Drüsen, Knochen etc. ausgehend) miteinbezieht. Das Skrofuloderma betrachtet man ganz allgemein als eine Erkrankung, die ganz vorwiegend im kindlichen und jugendlichen Alter aufzutreten pflegt, und auch unser Material zeugt für die Richtigkeit dieser Auffassung. Im höheren Alter scheint das Skrofuloderma seltener vorzukommen als der Lupus. Jedenfalls hatten wir wenig Gelegenheit, die colliquative Tuberkulose bei alten Individuen zu beobachten. Wohl ist bei einigen unserer Patienten eine Halsdrüsentuberkulose, zuweilen vor vielen Jahren, dem Lupus vorangegangen, und nicht so selten fanden wir neben dem Lupus eine deutliche Vergrößerung der regionären Lymphdrüsen (siehe Krankengeschichten). Wir selbst sahen nur 2 Fälle von colliquativer Tuberkulose, die im höheren Alter entstanden war. (Fall 9 und 10).

Auf der 3. Kolonne haben wir unsere Fälle von *Tuberculosis verrucosa cutis* incl. Leichentuberkel, der ja nach der Ansicht der meisten Autoren zur Tuberculosis verrucosa gehört, zusammengestellt. Diese Erscheinungsform der Hauttuberkulose wird häufiger bei Erwachsenen als bei Kindern gesehen. Auch nach unserem Material fällt die Mehrzahl der Fälle auf die mittleren Lebensalter (20—50 Jahre), während diese Affektion im kindlichen oder gar Greisenalter seltener zur Beobachtung gelangte. Immerhin hatten wir unter 43 Fällen noch 5 jenseits des 50. und davon 2 jenseits des 70. Lebensjahres.

Die übrigen Hauttuberkulosen scheinen bei uns auf alle Lebensalter so ziemlich gleichmäßig verteilt zu sein.

Dagegen überwiegt bei den *Tuberkuliden* das kindliche und jugendliche Alter wieder ganz bedeutend. Nach *Jadassohn* tritt der Lichen scrofulosorum am häufigsten bei Kindern, die papulo-nekrotischen Tuberkulide mehr bei jugendlichen Erwachsenen, das Erythema induratum bei jungen weiblichen Individuen auf. In unserer Poliklinik wurde das papulo-nekrotische Tuberkulid am häufigsten im Kindesalter (bis 10 Jahre) beobachtet. Aber auch bei Erwachsenen wurde diese Affektion mehrmals gesehen, und sogar im höheren Alter fehlt sie nicht ganz. Herr Dr. *Hauser,* z. Z. Assistent der dermatologischen Klinik, bearbeitet gegenwärtig einen

Fall mit ausgedehntem großpapulösem Tuberkulid: die an dieser Affektion leidende Patientin ist jetzt 61 Jahre alt und hat diese Hautkrankheit erst vor ca. einem Jahr akquiriert. Die Fälle mit Lichen scrofulosorum hatten alle ein kindliches oder jugendliches Alter: nach dem 30. Lebensjahr wurde bei unserem Material diese Hautaffektion nicht mehr beobachtet. Ferner ist es eine ganz allgemein bekannte Tatsache, daß die Sarkoide und das Erythema induratum meistens in jüngeren Jahren auftreten und sowohl im früheren Kindesalter wie auch im Greisenalter ziemlich selten sind. *Darier* gibt an, daß man das Sarkoid hauptsächlich zwischen dem 15. und 50. Lebensjahr beobachtet. Auch das Alter unserer Fälle stimmt mit den Angaben in der Literatur überein; wir haben weder vom Erythema induratum noch vom Boeck'schen Sarkoid einen Fall jenseits des 50. Lebensjahres.

Es interessiert uns ferner *die Beteiligung der beiden Geschlechter am Lupus vulgaris,* dieser häufigsten und wichtigsten Form der Hauttuberkulose, bei unserem Material kennen zu lernen. *Lewandowsky* schreibt in seiner Tuberkulose der Haut: „es ist tatsächlich auffallend, wie sehr in der Statistik des Lupus vulgaris das weibliche Geschlecht dominiert. Hamel gibt für Deutschland, Garçia del Mazo für Spanien übereinstimmend an, daß $^2/_3$ der Lupuspatienten weiblichen Geschlechtes waren." Zum Vergleich mit unserer Statistik sollen einige Resultate, die von früheren Autoren bezüglich des Geschlechtsverhältnisses bei Lupus vulgaris gefunden wurden, kurz angeführt werden. In der Zusammenstellung von *Raudnitz* aus der Prager-Klinik fielen von 209 Lupuspatienten 37,3 % dem männlichen, 62,7 % dem weiblichen Geschlechte zu. *Block* verarbeitete das Breslauer Lupusmaterial und fand, daß von 144 Patienten 31,9 dem männlichen, 68,1 % dem weiblichen Geschlechte angehören. Etwas geringer fällt bei *Renouard* die Geschlechtsdifferenz aus: von 473 Patienten waren in seiner Zusammenstellung 43,5 % männlichen, 56,5 % weiblichen Geschlechts.

Um unsere Resultate zu veranschaulichen, haben wir eine graphische Darstellung angelegt: der unschraffierte Abschnitt der vertikalen Kolonnen gibt jeweilen die Zahl der männlichen Lupuspatienten im betreffenden Dezennium, der schraffierte Teil die der weiblichen Patienten an.

Tabelle II.

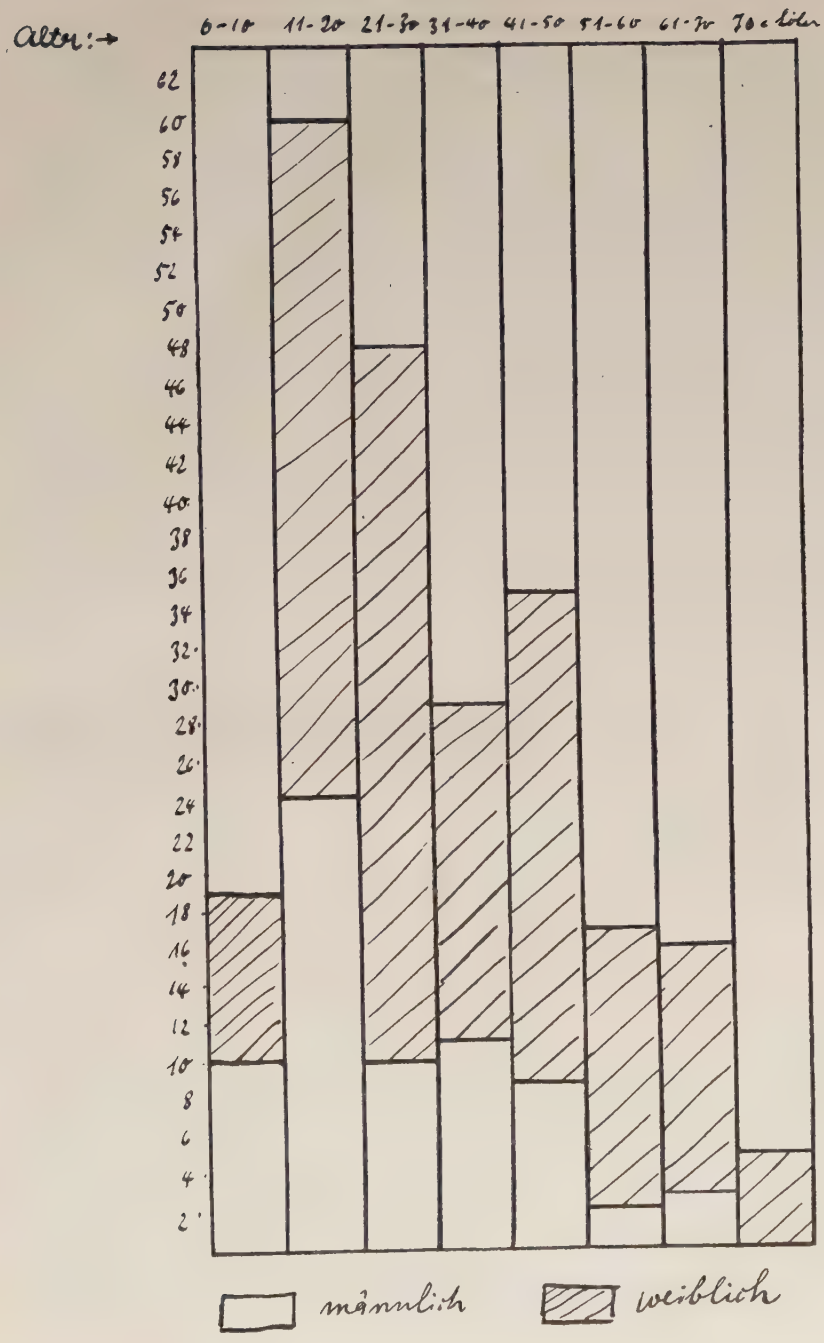
Alter: →
0-10
11-20
21-30
31-40
41-50
51-60
61-70
70 & höher
62
60
58
56
54
52
50
48
46
44
42
40
38
36
34
32
30
28
26
24
22
20
18
16
14
12
10
8
6
4
2
männlich
weiblich

Auch unsere Statistik lehrt das starke Überwiegen des weiblichen Geschlechts beim Lupus. Von 229 Patienten kommen 69 (30,13 %) dem männlichen, 160 (69,87 %) dem weiblichen Geschlechte zu. Nun aber bleibt sich das Verhältnis der Geschlechter in den verschiedenen Lebensaltern keineswegs gleich. In den ersten 20 Lebensjahren ist nach unserem Material die Geschlechtsdifferenz auffallenderweise sehr gering, und auch in der Statistik von *Sachs* sind bis zum 15. Lebensjahr beide Geschlechter ungefähr gleich stark vertreten. Nach *Hamel* sollen sogar unterhalb des 14. Lebensjahres die Knaben häufiger erkranken als die Mädchen, und *Cornet* sagt, daß die weibliche Haut die Mittelstufe bilde zwischen der des Mannes und der des Kindes. So allgemein bekannt die Prävalenz des weiblichen Geschlechtes beim Lupus ist, so wenig erklärt ist diese Tatsache: man glaubt, daß die weibliche Haut weniger widerstandsfähig gegen den Tuberkelbazillus sei, oder daß der weibliche Organismus überhaupt einer tuberkulösen Infektion leichter anheimfalle. Vielleicht ist auch die äußere Gelegenheit der Infektion größer als beim Manne, indem die Frau bei der mehr ans Haus gebundenen Lebensweise eher einer Infektion ausgesetzt ist.

Das numerische Überwiegen des weiblichen Geschlechtes springt nun ganz besonders bei den uns am meisten interessierenden Lupusfällen des höheren Alters in die Augen. *Von den 38 Lupuspatienten über 50 Jahren gehören 33 dem weiblichen und nur 5 dem männlichen Geschlechte an; also fast 7 mal mehr Frauen als Männer.*

Bevor wir nun zur Betrachtung unserer älteren Lupuskranken übergehen, muß eine prinzipielle statistische Tatsache festgelegt werden: es ist nämlich nicht angängig, die Zahlen der jugendlichen Individuen mit denen der älteren ohne weiteres zu vergleichen; müssen wir doch berücksichtigen, daß eine bestimmte Anzahl lebendgeborener Menschen ein höheres Alter nicht erreichen, und daß deshalb die Erkrankungsziffer (die Zahl der möglicherweise an Lupus erkrankenden Individuen) im höheren Alter naturgemäß abnehmen muß. Der Absterbeordnung von 1901 bis 1910 des statistischen Jahrbuches der Schweiz (1917) entnehmen wir folgende Zahlen.

Von 100,000 Lebendgeborenen erreichen das:

50. Jahr : 60,692 Personen
60. Jahr : 47,298 „
70. Jahr : 28,306 „
80. Jahr : 8,928 „

Bedenken wir noch, daß die Letalität der Lupuskranken, da es sich doch immer um tuberkulosekranke Individuen handelt, sicherlich größer ist als die des Bevölkerungsdurchschnittes, so rückt die in unserem Material relativ hohe Erkrankungsziffer des Lupus vulgaris im höheren Alter erst ins richtige Licht.

Im Folgenden sollen nun sowohl diejenigen Lupuspatienten des höheren Alters, die wir selbst untersucht und beobachtet haben, als auch die, welche wir zwar nicht selbst untersucht haben, aber über deren Hauttuberkulose wir näheres erfahren konnten, betrachtet werden.

Als unterste Altersgrenze legten wir das *60. Lebensjahr* fest, indem wir dem Beispiele *Schlesinger's* folgten. *Schlesinger* definiert in seinem Lehrbuch der Krankheiten des höheren Alters „den Greis als ein Individuum, das durch die Änderung seines Aussehens und seines Wesens den Eindruck eines körperlich und seelisch gealterten Menschen hervorruft und sagt gleich darauf, daß diese Änderungen bei vielen zwischen dem 60. und 65. Lebensjahr, bei anderen erst nach dem 70., aber manchmal auch schon vor dem 60. Lebensjahr beginnen." Es gibt eben keine konventionelle Übereinkunft über den zeitlichen Beginn des Greisenalters. *Mirkin* rechnet in seiner Dissertation über Alterstuberkulose schon Individuen, deren Tuberkulose nach dem 35. Lebensjahr in Erscheinung trat, zur Alterstuberkulose. Es scheint uns aber, daß man mit dem Begriff „Alter" zu willkürlich umgeht, wenn man mit dem Beginn des Alters so weit hinuntergeht.

Von den über 60 Jahre alten, an Hauttuberkulose leidenden Kranken konnten wir 8 Patienten genau ausfragen, untersuchen und einige Zeit beobachten, und diese sollen die Grundlage unserer Ausführung bilden. Bei 6 weiteren Patienten müssen wir uns damit begnügen, das Entstehungsalter ihrer Krankheit anzuführen. Über eine größere Anzahl von Patienten, die in früheren Jahren in unserer Poliklinik behandelt wurden, konnten wir über Entstehung und Verlauf der Hauttuberkulose nichts näheres erfahren, da wir in den

früheren Poliklinikbüchern keine Angaben fanden; einige dieser alten Patienten sind inzwischen wohl gestorben; bei 2 verstorbenen Lupuskranken wurde eine Sektion im hiesigen pathologischen Institut (Prof. *Hedinger*) vorgenommen, und wir konnten den Sektionsbefund erfahren. Es mögen nun die Krankengeschichten der 8 von uns genau beobachteten Fälle hier angeführt werden; dann soll die Aufstellung der 6 Patienten, deren Krankheitsbeginn uns bekannt ist, folgen.

Fall 1.

Klara Z., 65 Jahre alt.

Anamnese:

Vater mit 73 Jahren gestorben, Mutter mit 50 Jahren: waren immer gesund. Hatte 3 Geschwister, 2 gestorben im 61. und 46. Lebensjahr. Beide litten viel an Husten und Atemnot. Ein Bruder lebt gesund. Patientin hatte angeblich keine Kinderkrankheiten und war auch in späteren Jahren immer gesund. Seit 2 Jahren etwas Husten. Appetit gut. Stuhlgang und Diurese o. B. Leichte Abmagerung in letzter Zeit.

Allgemeinstatus:

Mittelgroße Frau in ordentlichem Ernährungszustand. Körperbau ziemlich kräftig. Fettpolster mäßig.

Lungen:

Normale Grenzen, keine Schalldifferenz, überall Vesikuläratmen, über den hintern, untern Partien etwas Giemen.

Herz: o. B. .

Anamnese des Lupus:

Vor 8 Jahren bemerkte Patientin ein kleines „Rüfeli", das beinahe immer gleich groß blieb. August 1914: Behandlung in unserer Poliklinik mit Pyrogallolgelanth; auf die Behandlung hin verschwand das Knötchen fast ganz. Der Lupus störte die Patientin nicht im geringsten und sie ist nur auf Zitation hin gekommen.

Lokalstatus:

Auf dem Nasenrücken, ungefähr in der Mitte desselben, liegt ein ca. bohnengroßes, rötlich gefärbtes Knötchen, dessen Oberfläche mit einigen weißen Schuppen bedeckt ist. Die Haut der nächsten Umgebung ist leicht gerötet und zum Teil etwas atrophisch verdünnt. Auf Glasdruck: deutlich bräunlicher Farbenton. Sondendruck: +. Lymphdrüsen o. B.

Zusammenfassung:

65jährige Patientin; keine verwertbare Familienanamnese; keine manifeste tuberkulöse Erkrankung. *Lupus vulgaris der Nase. Beginn im 57. Lebensjahr.* Pathogenese nicht sicher festzustellen.

Fall 2.
Ernestine B., 66 Jahre alt.

Anamnese:

Vater im 87. Lebensjahr an Altersschwäche gestorben, Mutter im 62. Lebensjahr an unbekannter Krankheit gestorben. Hatte 3 Geschwister, 1 Schwester an Venenentzündung im 27. Lebensjahre gestorben, 2 Geschwister leben gesund. Patientin ist angeblich nie krank gewesen, kein Husten oder Auswurf, Appetit gut. Stuhlgang und Diurese o. B. Keine Abmagerung.

Allgemeinstatus:

Kleine, ziemlich kräftig gebaute Frau in gutem Ernährungszustand. Fettpolster mäßig entwickelt.

Lungenstatus (Dr. *Gigon*):

Rechte Spitze: Schall etwas leiser als links. Atemgeräusch über beiden Lungen verschärft, vesikulär. Über beiden Lungen spärliche Ronchi diffus verbreitet.

Röntgendurchleuchtung: rechte Spitze weniger hell als links, sonst nihil certe.

Herz (Dr. *Gigon*):

Dämpfung verbreitert. An der Spitze sehr lauter erster Ton, diastolisches Geräusch. Diagnose: Mitralstenose. Aortenschatten im Röntgenbild etwas breit.

Anamnese des Lupus:

Vor 3 Jahren bemerkte Patientin zum ersten Mal, daß eine kleine Verdickung an ihrer Nase auftrete. Vor 2 Jahren trat sie wegen Beschwerden im Naseninnern in die Ohren-Nasenklinik (Prof. *Siebenmann*) ein. Seit März 1918: Behandlung in unserer Klinik mit Pyrogallol-Gelanth und Finsen-Bestrahlung.

Lokalstatus:

Die Haut des knorpeligen Teils der Nase ist stark gerötet und leicht geschwollen. Leichte Schuppung der geröteten Hautstelle. Der untere Umfang der Nasenspitze und die häutige Begrenzung der linken Nasenöffnung ist von braunen Borken bedeckt; die Borken lassen sich mit einiger Mühe ablösen, unter denselben befindet sich leicht blutendes lupöses Granulationsgewebe. In der Umgebung der ulcerierten Stelle lassen sich deutlich einige bräunliche Lupusflecken erkennen. Halslymphdrüsen o. B.

Untersuchung in der Ohren-Nasenklinik (Prof. *Siebenmann*), März 1918:

Perforation im Bereich des knorpeligen Septums; vorderer, unterer Umfang der Perforation lupös verändert; vorderes Ende der unteren Muschel, beidseits ebenfalls mit weichen, flachen Granulationen.

Zusammenfassung:

66jährige Patientin, nicht belastet, ohne manifeste Tuberkuloseerkrankung der Lunge oder anderer Organe. *Lupus vulgaris der Nase. Beginn im 63. Lebensjahr.* Ausgang von Tuberkulose der Nasenschleimhaut.

Fall 3.

Wilhelm Z., 67 Jahre alt.

Anamnese:

Vater im 52. Lebensjahr an Lungenkrankheit, Mutter im 42. im Kindbett gestorben. Hatte 4 Geschwister; alle an unbekannten Krankheiten gestorben. Als Kind viel Husten. Wegen Lungenkatarrh 6 Wochen im Spital; sonst keine Krankheiten. Appetit gut. Stuhl, Diurese o. B. Keine Abmagerung.

Allgemeinstatus:

Mittelgroßer Mann in ordentlichem Ernährungszustand. Fettpolster mäßig entwickelt.

Lungen:

Normale Grenzen. Perkussion und Auskultation o. B.
Herz: o. B.

Anamnese des Lupus:

Im 25. Lebensjahr: Drüsenschwellung. Die Drüsen wurden damals geschnitten. Bald darauf erkrankte die Haut neben und über den Lymphdrüsen. Die Hautaffektion schritt sehr langsam weiter. Bis 1915 ohne Behandlung, von da an Behandlung in unserer Poliklinik.

Lokalstatus:

Auf der linken Wange ist die Haut von der Jochbeingegend bis gegen den Unterkiefer zu gerötet, zum Teil stark atrophisch verdünnt und mit einigen bräunlichen Krusten bedeckt. Ueber dem Jochbein liegt ein ca. 20 Cts. Stück großes, unregelmäßig begrenztes, flachrandiges Geschwür, dessen Grund eine kleinhöckerige, leicht blutende Granulationsmasse zeigt. Die linke Ohrmuschel ist zum größten Teil zerstört: Helix und Anthelix fehlen fast vollständig; der übrige Teil der Ohrmuschel ist leicht gerötet und mit einigen Krusten bedeckt. Auf der rechten Wange befindet sich ein Krankheitsherd von fast gleicher Größe und Beschaffenheit. Das rechte Ohr ist nicht erkrankt, dagegen ist die Haut der Kinngegend etwas gerötet und zum Teil narbig verändert. Die Submaxillardrüsen sind beidseits vergrößert und ziemlich derb anzufühlen. Die übrigen Lymphdrüsen sind nicht verändert.

Zusammenfassung:

67jähriger Patient; familiär belastet, früher lungenleidend, seit dem 25. Lebensjahr an Drüsentuberkulose leidend. *Lupus vulgaris beider Wangen und des linken Ohres,* zum größten Teil vernarbt. *Beginn des Lupus im 25. Lebensjahr.* Ausgang von Lymphdrüsentuberkulose.

—

Fall 4.

Mathilde G., 69 Jahre alt.

Anamnese:

Vater im 63., Mutter im 57. Lebensjahre gestorben. Beide waren immer gesund. Hatte 6 Geschwister, 5 gestorben, 2 in jüngeren Jahren an Lungenschwindsucht. Mann lebt gesund. Patientin angeblich keine Kinderkrankheiten. Mit 24 Jahren Typhus. Später häufig Halsschmerzen. Seit 22 Jahren leidet sie besonders während des Winters an Husten mit leichtem Auswurf. Patientin war die letzten 5 Wochen im Bett wegen Katarrh. Leichte Abmagerung seit einigen Wochen. Appetit gut. Stuhlgang o. B. Diurese: häufiges Urinlassen in der Nacht.

Allgemeinstatus.

Kräftig gebaute Frau in ordentlichem Ernährungszustand. Fettpolster gut entwickelt.

Lungenstatus (Dr. *Gigon*):

Emphysem, diffuse Bronchitis, Spitzen frei auch am Röntgenschirm.

Herz (Dr. *Gigon*):

Deutlich verbreitert. Kein Vitium nachweisbar.

Anamnese des Lupus:

Vor 15 Jahren wegen Erkrankung des Naseninnern in Behandlung; vor 4 Jahren bemerkte sie Anschwellung und Rötung der Nase. Sie wurde längere Zeit mit Pyrogallol-Gelanth und Röntgen-Strahlen in unserer Poliklinik behandelt.

Lokalstatus:

Die untere Hälfte der Nase, besonders die Nasenflügel, weniger stark der Nasenrücken, ist gerötet und geschwollen und von etwas höckeriger Oberfläche. Der untere Rand beider Nasenflügel ist von gelbbraunen Borken bedeckt. Nach Wegnahme derselben tritt eine unregelmäßig begrenzte, leicht blutende, ulcerierte Fläche zu Tage. Diese erkrankten Partien sind von teigiger Konsistenz. Auf Glasdruck treten deutlich zahlreiche gelbbraune, scharf umschriebene Lupusflecken hervor. Die Sonde dringt sehr leicht in das infiltrierte Gewebe ein. Die Haut des Nasenrückens ist mit einigen weißlichen Schuppen bedeckt und weist zum Teil narbige Beschaffenheit auf. Lymphdrüsen o. B.

Untersuchung in der Ohren-Nasenklinik (Prof. *Siebenmann*), November 1916:

Auf der rechten Seite des Septums, ungefähr in dessen Mitte, weiche Granulationen.

Zusammenfassung:

69jährige Patientin, familiär belastet, selbst sonst ohne manifeste tuberkulöse Erkrankung. *Lupus vulgaris der Nase. Beginn im 65. Lebensjahr.* Ausgang des Lupus von einer schon im 54. Lebensjahr bestehenden Tuberkulose der Nasenschleimhaut.

Fall 5.

Magdalena S., 71 Jahre alt.

Anamnese:

Eltern und Mann an unbekannter Krankheit gestorben; 4 Kinder leben: alle gesund. Patientin war bis jetzt immer gesund. Hatte nie eine schwere Krankheit durchgemacht. Kein Husten, keine Abmagerung. Stuhl und Diurese o. B. Appetit in Ordnung.

Allgemeinstatus:

Mittelgroße Patientin in mittlerem Ernährungszustand. Fettpolster wenig entwickelt.

Kopf: o. B.

Hals: keine Lymphdrüsenschwellung, keine Struma.

Thorax: symmetrisch. Lungengrenzen etwas nach unten verschoben, überall Vesikuläratmen, keine Schalldifferenz, keine Nebengeräusche.

Bericht von Herrn Prof. Egger:

Leichte Kyphoskoliose, Altersemphysem mäßigen Grades. Ein quer gestelltes Herz mit leicht vergrößertem linken Ventrikel und ein kleines Aneurysma des aufsteigenden Aortenbogens.

Von Tuberkulose der Lunge ist nichts vorhanden.

Abdomen: Leberdämpfung in der Mamillarlinie etwa 4 Finger breit unterhalb des Rippenbogens. Milz: nicht vergrößert. Abdomen: überall weich, nirgends druckempfindlich.

Reflexe: o. B.

Übrige Lymphdrüsen: nicht vergrößert.

Anamnese des Lupus:

Das jetzige Leiden begann vor ca. 10 Jahren am Zeigefinger der linken Hand (siehe Status I). 1911 war Patientin in unserer Poliklinik mit einem tuberculosis-verrucosa ähnlichen Ausschlag am linken Zeigefinger. Eine bestimmte Diagnose wurde damals nicht gestellt: es lag Verdacht auf eine Dermatomycose vor. Die Affektion machte langsam Fortschritte: es

wurden nacheinander der linke Arm, der rechte Arm, die rechte Schulter befallen; seit ca. einem Jahr hat die Krankheit auf Nase und Ohr übergegriffen, und vor einigen Monaten trat ein Herd am rechten Oberschenkel auf.

Status 1 (Februar 1911).

Die Affektion betrifft nur den Zeigefinger der linken Hand vom vordersten Phalangealgelenk bis zum Metacarpophalangealgelenk, hauptsächlich am Dorsum des Zeigefingers. Letzteres zeigt eine diffuse Schwellung. Die Rötung selber hat einen lividen Farbenton, an manchen Stellen, so besonders peripher besteht Ähnlichkeit mit einem Rosenbach'schen Erysipeloid. Der größte proximale Teil vom 2. Phalangealgelenk an rückwärts zeigt keine einfach glatte Oberfläche, sondern eine recht unregelmäßig warzige, zum großen Teil mit festhaftenden Schuppen und Hornmassen bedeckt. Diese Hornmassen sitzen einzelnen kleinen Höckern auf, die manchmal etwas gestielt sind, dicht nebeneinander liegen und durch unregelmäßige, ziemlich tiefe Einrisse und Furchen voneinander getrennt sind. Man wird hier am ehesten an eine Tuberculosis verrucosa cutis erinnert. Die Furchen sind oft ziemlich tief und bluten etwas. Die Berührung der einzelnen Papillen ist ziemlich schmerzhaft. Gegen die Vola manus zu schließt die Affektion mit einer ca. erbsengroßen, ziemlich derben, circumscripten Anschwellung ab. Am Metacarpophalangealgelenk hört die papilläre hyperkeratotische Partie mit scharfem, durch eine Furche gebildeten Rande auf. Die Rötung und Schwellung erstreckt sich aber noch weiter bis zur Mitte des Handgelenkes. Außer diffuser Rötung und deutlicher Infiltration ist die Haut hier nicht verändert. Ulnarwärts endigt die Affektion in einen gerade dorsalwärts in der Digitalfalte gelegenen, beinahe bohnengroßen Tumor. Dieser Tumor ist von blauroter Farbe und trägt auf der Spitze eine kleine ulcerierte Stelle mit einer Kruste. Der Inhalt fluktuiert deutlich. Bei Eröffnung entleert sich eine schleimig-eitrige, stark blutig-tingierte Flüssigkeit.

Hautstatus vom 2. April 1918: an der Haut finden sich folgende Veränderungen: Befallen ist vorwiegend der rechte Arm, der linke Arm, Ohren, Nase und behaarter Kopf. Im Einzelnen ergibt sich Folgendes: *linker Arm:* der linke Handrücken, die Basalphalangen des 4. und 5. Fingers und der 2. und 3. Finger im Ganzen sind von einem zusammenhängenden Herd eingenommen, in dessen Bereich die Haut livide verfärbt, papulös-verrucös ist und mit reichlichen Schuppen, an einzelnen Stellen auch mit gelblichen Krusten bedeckt ist. Diese Infiltrationen finden sich vorwiegend an der Peripherie des Herdes, während das Zentrum über dem Handrücken weißlich narbig erscheint, mit kleinsten, eingesprengten, transparenten, bräunlichen Flecken. Der Mittelfinger ist im Bereich des zweiten Phalanx stark aufgetrieben bis zu 9 cm Umfang, an der radialen Seite dieser Schwellung findet sich eine mit dem Knochen verwachsene, von Krusten bedeckte Fistel. In der Handfläche finden sich einzelne livide, 2 bis 3 cm messende Infiltrate, an ihrer Peripherie, sowie auch sonst diffus an der Handfläche zerstreut liegen kleinste, stecknadelkopfgroße, graubraune Fleckchen. Volar über dem Handgelenk ein 5 zu 3 cm messender, derber,

livider, typisch verruköser, schuppender Herd. Die Dorsalseite des Vorderarmes über den Ellenbogen weg, bis zur Mitte des Oberarmes ist eingenommen von zahlreichen, unscharf begrenzten und mit einander zusammenhängenden, lividen, flachen Infiltrationen der Haut, die reichlich mit Schuppen, zum Teil auch mehr mit festhaftenden Krusten bedeckt sind. Die Haut zwischen denselben ist braunrot pigmentiert, vielfach narbig verändert. Größere zusammenhängende Plaques lassen sich am Ellbogen, an der Dorsalseite des Vorderarmes und über dem Sulcus bicipitalis medialis abgrenzen. Die Verfärbung ist hier mehr bräunlich, die Oberhaut verdünnt, gefältelt und stellenweise psoriasiform schuppend.

Am rechten Arm sind Hand und Vorderarm frei. An der Innenseite des Vorderarmes, unterhalb des Ellenbogengelenkes, findet sich ein 6 zu 5 cm messender, unregelmäßig begrenzter, etwas eingezogener Herd, dessen Zentrum von dicken, silberglänzenden Schuppenkrusten eingenommen wird, an die sich ein kaum infiltrierter, braunroter Saum anschließt. Im Sulcus bicipitalis medialis zieht sich vom Ellenbogengelenk aufwärts ein 9 cm langer, livid verfärbter, kaum infiltrierter, ulcerierter und mit dicken Krusten bedeckter Herd. Ähnliche, nur kleinere Herde aus dicken psoriasiformen Borken auf leicht infiltrierter, braunroter Haut befinden sich weiter oben am Oberarm und über dem Schultergelenk. Neben ihnen sind hier einige eingezogene Narben mit atrophischer, einige lupoide Knötchen enthaltender Haut sichtbar. Auch einzelne isolierte lupoide Knötchen finden sich hier, während solche auch bei Glasdruck an den übrigen bisher beschriebenen Herden nicht deutlich zu machen sind.

Kopf:

Die rechte Ohrmuschel ist an ihrem freien Rande, besonders an den untern zwei Dritteln verdickt, braunrot verfärbt und mit reichlich Schuppenkrusten bedeckt. Bei Glasdruck findet man eine diffus braune Verfärbung, ohne isolierte Knötchen erkennen zu können. Im oberen Drittel ist der Rand der Ohrmuschel unregelmäßig narbig, wie angenagt. Über dem Tragus, in der Gegend vor und unter dem Ohr finden sich in der Haut eingesprengt: braunrote Fleckchen mit verdünnter, schuppender Epidermis, die bei Glasdruck als gelbe Lupusflecke erscheinen. Am *linken Ohr* bestehen analoge Veränderungen, Schwellung fast der ganzen Ohrmuschel mit narbigen Zerstörungen am oberen Rand und Ulceration und Krustenbildung an Lobulus, ebenfalls ohne deutliche Knötchenbildung. *Die Nase* erscheint im ganzen etwas verdickt, livid verfärbt und mit zahlreichen, an der Nasenspitze zusammengeflossenen, rundlichen Schuppenkrusten, unter denen sich leichte Papeln finden, die jedoch auf Glasdruck keine Braunfärbung zeigen. Unter einzelnen der Schüppchen finden sich einzelne Ulcerationen. An der linken Nasenöffnung ist auch die Haut der Oberlippe diffus geschwollen, livide verfärbt und schuppt. Über dem *behaarten Kopf* zieht von der einen Schläfe über den Vertex bis zur andern Schläfe eine durchschnittlich 10 cm breite Zone, in deren Bereich die Haut gerötet, etwas geschwollen, zum Teil leicht verrucös und von dicken, teilweise

plattenartig zusammenhängenden, fettigen Schuppenkrusten bedeckt ist. Die Mitte des behaarten Kopfes, oberhalb der beschriebenen Zone, zeigt leicht narbig veränderte, derbe, wenig faltbare Haut mit spärlichen, kurzen, dünnen Haaren.

Behandlung: Die Haupttherapie bestand in Durchbestrahlung sämmtlicher Herde mit *Röntgenstrahlen,* abwechselnd mit Behandlung mit *Pyrogallolsalbe* (3%ig). In einem Zeitraume von 5½ Monaten wurde Patientin in 67 Sitzungen bestrahlt (Dosis: 10 X mit 1 mm Aluminiumfilter). Einen Monat lang ließen wir *künstliche Höhensonne* einwirken; die Nase speziell wurde einige Male *nach Finsen bestrahlt;* als innere Therapie verabreichten wir einige Wochen *Jodkali* (20:200).

Letzter Hautstatus (Dezember 1918):

Die Haut zeigt jetzt noch folgende Veränderungen: auf dem *linken Handrücken* sieht man noch einige unregelmäßig begrenzte, nicht erhabene, rotbraune Herde, die zum Teil mit weißlichen Schuppen bedeckt sind; im Uebrigen ist die Haut des ganzen Handrückens stark verdünnt und unregelmäßig bräunlich pigmentiert. Der Mittelfinger ist im Bereich der zweiten Phalanx etwas verdickt. Ueber dem dorsalen Abschnitte des Metacarpophalangealgelenkes des Daumens liegt ein ca. 1 Cts. Stück großer, ziemlich scharf umschriebener, leicht erhabener Herd, der einige bräunliche Borken trägt.

Die Haut des *linken Vorderarmes* in seinem dorsalen Umfange ist, von zahlreichen braunroten Flecken bedeckt, die meist zu größeren Herden konfluieren; auf Glasdruck tritt an einigen dieser Herde deutlich braunroter Farbenton auf. Diese Herde sind nicht mehr mit reichlichen festhaftenden Schuppen und Krusten bedeckt; nur an einigen Stellen sieht man noch einzelne spärliche, weißliche Schuppen.

Auf der Dorsalfläche der *Ellenbogengegend* und des *Oberarmes* fallen einige, ziemlich scharf begrenzte, rotbraune Infiltrate auf, die mit schöngeschichteten, muschelähnlichen Krusten bedeckt sind.

Die Haut der *rechten Hand* und des *rechten Vorderarmes* ist zum Teil atrophisch verändert und reichlich pigmentiert, zeigt aber keine deutlichen lupösen Infiltrationen mehr. In der dorsalen *Ellenbogengegend* sieht man einige narbige, weißlich glänzende Hautpartien mit leicht geröteter oder bräunlich pigmentierter Umsäumung.

Der *Oberarm* zeigt ähnliche Beschaffenheit.

Die *Ohren* weisen die gleichen Veränderungen wie früher auf, doch ist die entzündliche Rötung, Schwellung und Schuppenauflagerung zum größten Teil nicht mehr vorhanden.

Die *Nase* ist in ihrem untern Drittel noch etwas gerötet und verdickt; auf Glasdruck sieht man einige rotbraune Lupusflecken.

Die Haut des *behaarten Kopfes* ist noch stark gerötet und von zahlreichen weißlichen Schuppen und festhaftenden bräunlichen Borken bedeckt.

Auf der Hinterfläche des *rechten Oberschenkels,* in seinem oberen Drittel, sieht man zwei bräunliche, scharf begrenzte, mit Borken bedeckte

Herde. In der Umgebung der beiden Herde erkennt man auf Glasdruck deutlich einige rotbraune Lupusflecken.

Histologische Untersuchung (Probeexcision vom rechten Oberarm): Das excidierte Hautstückchen wurde in Alkohol fixiert und gehärtet, in Paraffin eingebettet und geschnitten. Die Färbung geschah mit Hämatoxylin-Eosin, nach van Gieson, Unna-Pappenheim, Unna-Tänzer und Ziehl.

Die Hauptveränderungen finden sich in der Cutis und zwar in allen Schichten derselben. Sie bestehen in ausgedehnten Infiltraten, die an vielen Stellen deutlich ihre Zusammensetzung aus ziemlich scharf umgrenzten, einzelnen Knötchen erkennen lassen. Diese sind auf dem Schnitte von kreisrunder bis ovaler Form und bestehen ganz vorwiegend aus Epitheloidzellen, zwischen diesen finden sich vereinzelte Riesenzellen vom Langhans'schen Typus. Die einzelnen Knötchen sind gegen einander oft durch eine Randschicht aus abgeplatteten Zellen abgegrenzt. Lymphocyten in großer Menge finden sich hauptsächlich an den Randpartien des gesamten Infiltrates, zwischen diesen ziemlich reichliche Plasmazellen. Kleine Haufen von Plasmazellen finden sich isoliert außerhalb des großen Infiltrats, meist in der Umgebung von Gefäßen. Diese Anordnung des Infiltrates ist freilich nicht überall so deutlich ausgebildet. An manchen Stellen finden sich auch Epitheloidzellen, Riesenzellen und Lymphocyten zu größeren Herden vereinigt, ohne daß sich eine bestimmte Struktur deutlich erkennen ließe. In einzelnen Herden bemerkt man Nekrosen von allerdings sehr geringer Ausdehnung. Auffallend ist die Lokalisation der Infiltrate. Während sie im Zentrum des excidierten Stückes die ganze Cutis von der Epithelgrenze bis zur Subcutis durchsetzen, nehmen sie am Rande nur die allerobersten Lagen ein, wobei sie fast gradlinig nach unten abgegrenzt sind. Sie liegen hier unmittelbar unter dem stark verdünnten und abgeplatteten Epithel. Die Cutis weist außerhalb des Infiltrats keine pathologischen Veränderungen auf. In den Infiltraten fehlen die elastischen Fasern vollkommen, Collagen findet sich dort nur noch in einzelnen Resten. Innerhalb des Infiltrats werden keine Gefäße gefunden; außerhalb des Herdes konnten an den Gefäßen außer geringen perivasculären Infiltraten aus Lymphocyten und Plasmazellen nichts Krankhaftes nachgewiesen werden. Tuberkelbazillen wurden nicht gefunden.

Zusammenfassung:

71jährige Patientin; keine verwertbare Familienanamnese, keine manifeste innere Tuberkulose. *Ungewöhnlich ausgedehnter Lupus vulgaris des Gesichtes (Ohren und Nase), des behaarten Kopfes, der Arme, des rechten Oberschenkels. Beginn im 61. Lebensjahr.* Pathogenese: ursprünglich wohl per contiguitatem von einer Knochentuberkulose aus, später wahrscheinlich hämatogen.

Fall 6.
Emilie M., 72 Jahre alt.

Anamnese:

Vater im 52., Mutter im 72. Lebensjahr an unbekannten Krankheiten gestorben. Von 7 Geschwistern sind 3 an unbekannten Krankheiten gestorben. Patientin hatte angeblich keine Kinderkrankheiten. Vor 2 Jahren Brustkatarrh mit Husten. Patientin fühlt sich gegenwärtig wohl. Hat zwar stets etwas Husten und Atemnot. Appetit gut. Stuhlgang und Diurese o. B. Keine Abmagerung.

Allgemeinstatus:

Kräftig gebaute Frau in gutem Ernährungszustand, Fettpolster gut entwickelt.

Lungen:

Normale Grenzen, wenig verschieblich, keine Schalldifferenzen, überall Vesikuläratmen mit etwas verschärftem Exspirium. Über beiden Lungen sind kleinblasige Rasselgeräusche hörbar.

Herz:

Normale Grenzen, Töne rein.

Anamnese des Lupus:

Die Hautkrankheit habe vor 5 Jahren als unscheinbares Knötchen unter dem linken Unterkiefer begonnen, es vergrößerte sich langsam und nur sehr wenig. Patientin behandelte sich 3 Jahre selbst mit Salbe. Mai 1918 suchte sie unsere Poliklinik auf.

Lokalstatus:

Unter dem linken Unterkieferwinkel befinden sich einige hirsekorngroße Knötchen, die auf Glasdruck den braunroten Farbenton hervortreten lassen. An diese Herde schließt sich nach vorn, gegen die Kinngegend zu, ein ca. 5 cm langer, 2 cm breiter, narbig veränderter Hautstreifen; am vorderen Ende dieser Narbe befindet sich ebenfalls ein hirsekorngroßer, bräunlicher Herd. Die linken Submaxillardrüsen sind vergrößert. Unter dem linken Kieferwinkel fühlt man ein ca. pflaumengroßes Paket, das aus 4 bis 5 ziemlich derben, zum Teil miteinander verwachsenen, gegenüber der Haut wenig verschieblichen Drüsen zusammengesetzt ist. Auch die rechten Submaxillardrüsen sind etwas vergrößert. Die übrigen Lymphdrüsen o. B.

Zusammenfassung:

72jährige Patientin, nicht belastet, mit Drüsentuberkulose. *Lupus vulgaris der Kiefergegend. Beginn im 67. Lebensjahr.* Ausgang per contiguitatem von tuberkulösen Drüsen.

Fall 7.

Sophie H., 79 Jahre alt.

Anamnese:

Vater im 66., Mutter im 82. Lebensjahr gestorben. Patientin hatte 4 Geschwister, die alle über 70 Jahre alt wurden und nie an schweren Krankheiten litten. Patientin weiß selbst von keiner schweren Krankheit. Mit 18 Jahren habe sie geschwollene Drüsen am Halse gehabt, aus denen ca. 1 Jahr lang Eiter floß. Seit einigen Jahren höre sie nicht mehr gut. September 1918 überstand sie die Grippe. Gegenwärtig befinde sie sich wohl, keine Abmagerung. Kein Husten. Appetit in Ordnung. Stuhl und Diurese o. B.

Allgemeinstatus:

Kleine Frau in ordentlichem Ernährungszustand. Fettpolster ziemlich schwach entwickelt.

Lungen:

Lungengrenzen etwas nach unten verschoben, überall Vesikuläratmen; keine Schalldifferenz, keine Nebengeräusche.

Herz:

Normale Grenzen, Töne rein.

Anamnese des Lupus:

März 1918 bemerkte Patientin eine Schwellung und Rötung auf der Wange. Einige Wochen später trat ein eigentümlicher „Buckel" auf der Nase auf. Im September 1918 war sie in der Ohren-Nasenklinik (Prof. *Siebenmann*) zur Behandlung des Naseninnern, von dort wurde sie zu uns gewiesen.

Lokalstatus:

Auf der Nase, dem rechten Nasenflügel, den Nasenrücken bis zur Spitze einnehmend, befindet sich eine circumscripte halbkugelig vorgewölbte Anschwellung von dunkelrotblauer Farbe, die ziemlich scharf abgesetzt, an den Rändern von ziemlich derber Consistenz ist und in der Mitte leicht fluktuiert. Nach der Nasenspitze zu, innerhalb der Schwellung, sind mehrere ca. linsengroße, bräunliche Herde zum Teil mit Krusten bedeckt. Auf Glasdruck hier bräunlicher Farbenton. Auf der rechten Wange vier einzelne wenig erhabene, ziemlich scharf abgesetzte Herde von braunroter Farbe mit Stich ins bläuliche, die bei Glasdruck deutlich braungelben Farbenton zeigen, und die Sonde leicht eindrücken lassen. Aehnliche Herde auf der Mitte der linken Wange.

Linke Submaxillardrüsen sind vergrößert, fühlen sich weich an und sind unter sich und gegenüber der Haut gut verschieblich. Vor dem linken Ohr befindet sich eine kleinapfelgroße, weiche, unter der Haut gut verschiebliche Anschwellung (vergrößerte Lymphdrüse oder Parotistumor). Übrige Lymphdrüsen nicht vergrößert.

Befund der Ohren-Nasenklinik (Prof. *Siebenmann*):

Vorderende der linken untern Muschel sowie das verdickte Septum an einzelnen Stellen höckerig; Sonde dringt leicht ein.

Zusammenfassung:

79jährige Patientin, nicht belastet, Drüsentuberkulose mit 18 Jahren. *Lupus vulgaris der rechten Wange, tumorförmiger Lupus der Nase. Beginn des Lupus im 79. Lebensjahr.* Ausgang des Lupus vom Naseninnern.

Fall 8.

Anna F., 80 Jahre alt.

Anamnese:

Vater jung an Schwindsucht gestorben. Mutter starb mit 72 Jahren. Patientin hat noch 3 Geschwister, die immer gesund gewesen sein sollen. Patientin selbst habe als Kind viel Hals- und Ohrenschmerzen gehabt. Außerdem habe sie an Ausschlägen gelitten. Mit 19 Jahren: Typhus und eine Gliederkrankheit. Das linke Auge erkrankte bald darauf und mußte später enucleiert werden. Seit vielen Jahren leide sie jeden Winter an Husten und Auswurf. Keine Abmagerung Appetit gut. Stuhlgang und Diurese o. B.

Allgemeinstatus:

Kräftig gebaute Frau mit ordentlichem Fettansatz.

Lungen (Prof. *Egger*):

Im linken Hilusgebiet findet sich rauhes unreines, mit einigen feuchten Rasselgeräuschen vermischtes Atmen. Rechts vorn oben ist das Atemgeräusch verschärft, vesikulär. Das Durchleuchtungsbild zeigt ein Altersemphysem mit chronischem Bronchialkatarrh. Die Lungenspitzen sind hell. Anzeichen einer tuberkulösen Erkrankung der Lungen sind nicht vorhanden.

Herz: o. B.

Anamnese des Lupus:

Seit etwa Juni 1918 bildete sich langsam auf der linken Wange eine Schwellung, seit August 1918 bemerkte Patientin Rötung und Verdickung des rechten Ohres.

Lokalstatus:

Auf der *linken Wange* befindet sich ein etwas über 5 Frankenstück großer Krankheitsherd mit scharfer, aber unregelmäßiger Begrenzung und rundlicher Form, von rötlich-bläulicher Farbe mit großlamellösen weißen Schuppen und mit einzelnen Krusten bedeckt. Weiches Infiltrat bis in die Tiefe der Cutis. Der Herd ist im ganzen wenig erhaben; einzelne Partien sind stärker hervorspringend. Auf Glasdruck: deutlich bräunlicher Farbenton und einzelne Lupusflecken. Die Sonde dringt leicht ins Gewebe ein.

Die *rechte Ohrmuschel,* besonders das Ohrläppchen und die hinteren Partien sind stark geschwollen und von bläulichroter Farbe. Auf Glasdruck: gelbbrauner Farbenton und einzelne Lupusflecken. Lymphdrüsen des Gesichtes und des Halses nicht vergrößert.

Zusammenfassung:

80jährige Patientin aus belasteter Familie, ohne manifeste Tuberkulose. *Lupus vulgaris der linken Wange und des rechten Ohres. Beginn im 79. Lebensjahr.* Pathogenese nicht sicher festzustellen.

Fall 9.

Emma St., 61jährige Patientin. Großpapulöses Tuberkulid der Gesäßgegend und der untern Extremitäten, Skrofuloderma am Halse. Beginn im 60. Lebensjahr.

Fall 10.

Elisabeth L., 62jährige Patientin. Skrofuloderma der Nase. Vor 5 Jahren Lupus der Nasenschleimhaut.

Fall 11.

Barbara St., 66jährige Patientin. Lupus vulgaris faciei. Beginn des Lupus im 64. Lebensjahr. Gestorben im 66. Lebensjahr.

Fall 12.

Frau H., 69jährige Patientin. Lupus vulgaris faciei. Beginn im 67. Lebensjahr. Gestorben im 69. Lebensjahr.

Fall 13.

Emil F., 67jähriger Patient. Lupus vulgaris faciei et colli. Beginn im 50. Lebensjahr.

Fall 14.

Alois R., 72jähriger Patient. Ulcus tuberculosum linguae. Beginn im 72. Lebensjahr.

Wenn wir nun das Resultat unserer Untersuchungen zusammenfassen, so fällt eine Tatsache vor allem auf: *bei fast allen unseren alten Patienten entstand die Hauttuberkulose erst nach dem 50. Lebensjahr* und nur bei einem einzigen von 14 Patienten (Fall 3) fällt der Beginn des Lupus vorher, in das 25. Lebensjahr. 4 Patienten akquirierten ihre Hauttuberkulose im sechsten, 6 Patienten im siebenten und 3 Patienten im achten Dezennium. Die beiden ältesten Patientinnen erwarben ihren Lupus im hohen Alter von 78 und 79 Jahren. Kein einziger unserer Fälle hatte den Lupus seit der Kindheit, obwohl der Alterslupus nach älteren Autoren ausschließlich, nach neueren vorwiegend in der Jugend entstehen soll. Es scheint uns eben, daß die senile Haut doch kein so absolut schlechter Nährboden für Tuberkelbazillen ist, wie man sonst wohl glaubt.

Es drängt sich nun die Frage auf: *welcher Art ist das spätere Schicksal* der Patienten, die den Lupus in früheren Jahren erworben hatten? Unsere Statistik gibt darauf keine direkte Antwort, denn wie gesagt, enthält sie nur einen einzigen Fall, bei dem sich der Verlauf des Lupus über Jahrzehnte verfolgen ließ. Nach unserer Ansicht muß man wohl an folgende drei Möglichkeiten denken: ein Teil der jugendlichen Lupösen wird ein höheres Alter garnicht erreichen, denn wir wissen — und es wird weiter hinten näher darauf eingegangen werden —, daß bei vielen Lupuskranken die Hauttuberkulose nicht die einzige tuberkulöse Manifestation ist, sondern daß sie häufig noch an einer andern tuberkulösen Affektion (besonders der Lymphdrüsen und der Lungen) leiden, sodaß es uns nicht Wunder nehmen muß, wenn eine Anzahl jugendlicher Lupöser in jüngeren Jahren der tuberkulösen Infektion erliegen.

Ein weiterer Teil wird durch die Therapie schließlich vollständig geheilt, oder der Lupus geht in seltenen Fällen spontan zurück. Dann gibt es wohl auch eine Anzahl Patienten, die der oft jahrelang dauernden Behandlung überdrüssig werden und den Arzt resp. die Poliklinik nicht mehr aufsuchen.

Auf eine weitere, für uns wichtige Frage gilt es jetzt einzutreten: *worin unterscheidet sich der Lupus der jugendlichen von dem der alten Patienten?* Ist man berechtigt, von einem *Greisenlupus (Lupus des vieillards)* als einer besonderen, von der Morphologie und dem Verlauf des gewöhnlichen Lupus abweichenden Form zu sprechen?

Dezwarte suchte im Jahre 1892 in seiner Dissertation, betitelt Lupus des vieillards, die von seinem Lehrer *Leloir* hervorgehobenen charakteristischen Merkmale des Greisenlupus an Hand mehrerer Beobachtungen nachzuweisen. Nach *Leloir* zeichnet sich der Greisenlupus durch folgende Besonderheiten aus: er neige zu fibröser Umwandlung, die ulceröse und hypertrophische Form sei selten, sehr häufig sei dagegen der Lupus sklerosus; das Weiterschreiten des Lupus gehe sehr langsam vor sich, die ödematöse Form beobachte man selten, ferner sehe man selten eine gleichzeitige Erkrankung der Lymphdrüse und der Lungen. Der Lupus vulgaris erythematoides werde gerade bei Greisen öfters beobachtet, und schließlich komme infolge besonderer Zustände ein plötzliches, heftiges Aufflackern des Lupus im Greisenalter vor.

Auch *Lenglet* beschreibt den Lupus des vieillards als eine besondere Form und zählt ähnliche Merkmale wie *Leloir* auf. *Lenglet* schließt seine Beschreibung des Alterslupus ab, indem er sagt, daß der Lupus der alten Individuen alle Formen des jugendlichen Lupus annehmen könne.

Auch nach *Jadassohn* unterscheidet sich die Morphologie des Alterslupus prinzipiell nicht von der der Jugendlichen; nach ihm wiegt die plane Form vor, während die fungösen Formen seltener seien. Und was den Verlauf des Alterslupus anbelangt, so tritt nach *Jadassohn* oft spontane Besserung, Stillstehen, ja sogar Heilung ein; trotzdem müsse der Lupus in der Praxis für eine nicht spontan heilende Krankheit gelten, da in scheinbar ganz involvierten Herden später Recidive auftreten können.

Auch nach unseren Beobachtungen lassen sich keine prinzipiellen Differenzen zwischen jugendlichem und Alterslupus nachweisen. Am häufigsten sahen wir die plane und leicht erhabene Form. Daß der Alterslupus nur selten zu Ulcerationen führe, wie *Dezwarte* angibt, stimmt nach unserem Material nicht ganz. Bei 2 Fällen von Lupus vulgaris der Nase und einem Fall von Gesichtslupus beobachteten wir ulcerösen Zerfall des lupösen Granulationsgewebes (Fall 1, 2, 4). Auch die hypertrophische Form des Lupus, die nach *Leloir* im Alter nur ganz selten vorkommen soll, fehlt bei uns nicht. Unsere zweitälteste Patientin (79 Jahre) zeigte einen ausgesprochenen tumorförmigen Lupus. Dagegen fand sich unter unseren Fällen kein Lupus vulgaris erythematoides, den man

nach *Leloir* vorzugsweise bei älteren Individuen beobachtet. Bei einigen Patienten waren die dem Lupusherde benachbarten Lymphdrüsen geschwollen (Fall 3, 6, 7); doch ging die Lymphdrüsentuberkulose bei diesen Fällen dem Lupus zeitlich voran.

Sowohl von französischen als auch deutschen Autoren wird die geringe Neigung des Alterslupus, vorwärts zu schreiten und sich rasch auszudehnen, besonders hervorgehoben. Auch einige unserer Fälle sprechen entschieden für diese Anschauung; so hat sich der Lupus bei Fall 1 und 6 fast gar nicht ausgebreitet, obgleich beide Patientinnen erst einige Jahre nach dem Auftreten des Lupus in Behandlung traten und seit einigen Monaten die Behandlung fast ganz aussetzen. Die Beobachtung solcher Fälle hat wohl dem Alterslupus den Ruf der Benignität eingetragen. Man glaubt, daß das alternde Gewebe im Gegensatz zum jugendlichen den Tuberkelbazillen nicht sehr behage, und daß sie in ihrer Propagation stark gehemmt werden. Ferner hat nach *Hoppe-Seyler* das senile Gewebe überhaupt eine geringe Neigung zu entzündlichen Vorgängen, indem das Zugrundegehen und Obliterieren der Lymphbahnen entzündliche Prozesse hindern soll. Nach *Zieler* muß man vielleicht auch an besondere Immunitätsverhältnisse im höheren Alter denken, um den benignen Charakter mancher Fälle von Hauttuberkulose zu erklären. Es ist ja wahrscheinlich, daß ältere Individuen in der Regel eine stärkere Immunität gegenüber Tuberkulose besitzen als jüngere, da wohl die meisten alten Leute Gelegenheit hatten, sich in früheren Jahren zu infizieren, und demnach einer exogenen oder endogenen Reinfektion im Alter eher Herr werden. Der Verlauf dieser Form von Lupus wäre etwa dem langsamen und relativ gutartigen Verlauf der fibrösen Form der Alterslungentuberkulose zu vergleichen. Daß aber der Lupus im Alter nicht immer so harmlos zu verlaufen braucht, beweist Fall 5: er bildet ein wahres Gegenstück zu den äußerst langsam fortschreitenden und wirklich benignen Lupusformen. Hier haben wir einen ganz ungewöhnlich ausgedehnten Lupus vor uns, wie er selbst bei jugendlichen Individuen nicht häufig vorkommt. Die Erkrankung begann vor ca. 10 Jahren und war damals nur auf den linken Zeigefinger lokalisiert; nach und nach wurde dann der linke und rechte Arm und sogar Ohren, Nase und behaarter Kopf ergriffen, und bei unserer letzten Untersuchung fanden wir noch einen Herd

am rechten Oberschenkel. Diese hochgradige Ausbreitung des Lupus kam erst nach dem 65. Lebensjahr zustande und dieser Fall lehrt uns, daß der Lupus selbst in hohem Alter, wenn auch verhältnismäßig selten, seiner ihm vielfach nachgerühmten Benignität verlustig gehen kann, und daß der Tuberkelbazillus auch auf der senilen Haut zuweilen einen ihm zusagenden Nährboden findet. Doch ist auch bei diesem Fall hervorzuheben, daß es trotz der raschen Ausbreitung des Krankheitsprozesses zu schweren Zerstörungen nicht gekommen ist, und daß auch hier eine gewisse Tendenz zur spontanen Vernarbung vorhanden ist.

Zur histologischen Untersuchung hatten wir nur in einem Falle Gelegenheit, und zwar in dem eben erwähnten Falle von ungewöhnlich ausgedehntem Lupus. Es handelt sich um lymphocytenarme Tuberkel, deren oberflächliche Lokalisation an einzelnen Stellen auffallend ist. Doch bietet auch dieser Befund keinen prinzipiellen Unterschied von den bei jugendlichen Individuen vorkommenden Veränderungen.

Wir sehen also, daß der Lupus vulgaris im Alter, ebenso wie in der Jugend, in sehr verschiedenen Formen auftreten kann, und daß die von den Autoren als Alterslupus (Lupus des vieillards, Lupus sklerosus) bezeichnete Form nur eine, wenn auch vielleicht die häufigste Form des Greisenlupus darstellt, neben der die anderen Lupusarten (ulceröse Form, Lupus tumidus, weit ausgedehnter Lupus) numerisch wohl zurücktreten, aber jedenfalls doch nicht allzu selten vorkommen.

Nun soll auf die *Pathogenese* dieser alten Lupusfälle kurz eingegangen werden: handelt es sich bei diesen spät auftretenden Fällen von Hauttuberkulose um eine primäre Infektion im Alter oder um eine Reinfektion (von außen oder innen) bei einem schon tuberkulös infizierten Individuum? Was die Tuberkulose innerer Organe bei alten Leuten anbetrifft, so wird ja ganz allgemein angenommen, daß die Infektion in den meisten Fällen in der Jugend akquiriert wird, lange Zeit dannn latent bleibt und schließlich nach Jahren infolge irgendwelcher schädigender Einflüsse, wie chronischer Alkoholismus, schlechte Ernährung, erschöpfende Krankheiten, manifest wird. Es liegt nahe, diese Anschauung auch auf die Pathogenese der Hauttuberkulose alter Leute zu übertragen. Demnach hätten wir es bei diesen alten Lupusfällen stets mit einer Reinfektion

zu tun und der Lupus wäre stets eine sekundäre Manifestation der Tuberkulose bei einem schon Infizierten. Daß eine Anzahl von Lupuspatienten schon vor dem Auftreten des Lupus an einer tuberkulösen Affektion (z. B. der Lymphdrüsen oder Lunge) leiden, ist schon lange bekannt. So fand z. B. *Block,* daß nach seinem Material mindestens $^3/_4$ der Lupuskranken an einer anderweitigen tuberkulösen Affektion litten, die bei mehr als $^1/_4$ der Patienten schon vor dem Beginn des Lupus bestanden hatten. Und in der Statistik von *Sachs* waren 36% der Fälle vor Beginn der Hautkrankheit tuberkulös, 62% hatten zur Zeit des Lupus Zeichen von Tuberkulose. Auch wir suchten durch genaue Anamnese und gründliche Untersuchung speziell der Lungen zu erfahren, ob einerseits vor dem Auftreten des Lupus irgendwelche tuberkulöse Erkrankung stattgefunden habe oder ob andererseits gegenwärtig neben dem Lupus ein tuberkulöses Leiden bestehe. (Herr Professor *Egger,* Direktor der Allgemeinen Poliklinik und sein Vertreter Herr Dr. *Gigon* hatten die Liebenswürdigkeit für uns einige Fälle zu untersuchen, wofür wir ihnen hier nochmals unseren besonderen Dank aussprechen). 3 Patienten scheinen aus belasteter Familie zu stammen (Fall 3, 4, 8), 2 Patienten litten in der Jugend an einer tuberkulösen Drüsenaffektion (Fall 3, 7). *Dagegen ist gegenwärtig bei keiner einzigen Patientin eine manifeste Tuberkulose innerer Organe nachzuweisen.* Einige Patienten leiden seit einiger Zeit an Husten und Auswurf; doch ist es natürlich nicht angängig, aus diesen Symptomen eine Lungenphthise zu diagnostizieren, und der objektive Befund läßt bei keinem einzigen Fall einen aktiven Lungenprozeß annehmen. Dabei ist allerdings zu bedenken, daß die Diagnose der Tuberkulose bei alten Leuten nach *Hoppe-Seyler* und *Schlesinger* oft schwierig zu stellen ist.

Wir können, was die Pathogenese des Alterslupus anbetrifft, weder in allen unseren Fällen den Ursprung mit Sicherheit nachweisen, noch daraus irgendwelche allgemein gültige Regeln ableiten. Ganz ausschließen läßt es sich nicht, daß bei einem oder andern Fall der Lupus die erste Manifestation der Tuberkulose darstellt; besonders bei dem von der Nasenschleimhaut ausgehenden Lupus der Haut der Nase könnte man an eine primäre exogene Infektion denken. Auf der andern Seite müssen wir doch bei der Häufigkeit der Tuberkulose in unseren Gegenden und bei der oft

großen Schwierigkeit, eine latente oder abgelaufene Tuberkulose festzustellen, es für wahrscheinlicher halten, daß der Alterslupus, wie auch zum Teil der Lupus Jugendlicher, in der großen Mehrzahl der Fälle nicht als primäre Infektion auftritt, sondern solche Individuen befällt, die in früheren Jahren eine tuberkulöse Affektion (z. B. der Lunge oder Lymphdrüsen) durchgemacht haben. Bei unseren genauer untersuchten 8 Fällen konnte dreimal der Ausgang des Lupus von der Nasenschleimhaut, dreimal die Entstehung von erkrankten Drüsen oder Knochen nachgewiesen werden.

In unseren früheren Erörterungen über das Schicksal der jugendlichen Lupösen haben wir mit der Tatsache gerechnet, daß eine Anzahl dieser Patienten ihrer Tuberkulose erliegen. Es ist mehr als wahrscheinlich, daß auch manche alten Lupuskranken schließlich an einer Tuberkulose innerer Organe zu Grunde gehen. Bei 2 verstorbenen Lupuspatienten, deren Lupus vor einigen Jahren in unserer Poliklinik behandelt wurde, konnten wir den Sektionsbefund des pathologischen Instituts (Prof. *Hedinger*) erfahren:

1) 66-jährige Patientin (Fall 11) starb an einer ausgedehnten Tuberkulose fast sämtlicher Organe (Lunge, Niere, Darm, Milz, Leber, Wirbelsäule).

2) 69-jährige Patientin (Fall 12), hier fand man eine chronische cavernöse Tuberkulose des rechten Oberlappens und eine chronische knötchenförmige Tuberkulose des rechten Unterlappens der Lunge.

Von diesen Fällen abgesehen, ist es uns aufgefallen, daß bei allen unseren Patienten das Allgemeinbefinden fast nichts zu wünschen übrig läßt; trotz ihres zum Teil hohen Alters befinden sich alle wohl und hauptsächlich aus kosmetischen Ursachen (Lupus der Nase!) suchten sie die Poliklinik auf. Selbst unsere ältesten Patientinnen (79 und 80 Jahre) sind körperlich noch ziemlich rüstig und geistig frisch. Auch bei der Patientin mit dem ausgedehnten Lupus der Extremitäten und des Kopfes hat der Allgemeinzustand wenig gelitten, und es ist immer wieder erstaunlich, daß bei einer so ausgedehnten Hauttuberkulose der übrige Organismus so wenig in Mitleidenschaft gezogen wird.

Die *Prognose* des Alterslupus ist, was den Lupus selbst anbetrifft, wohl eher besser als bei Jugendlichen, da die rasch vorwärtsschreitenden und stark zerstörenden Formen selten sind und der Alterslupus in manchen Fällen zur spontanen Rückbildung neigt.

Trotzdem ist eine gründliche Behandlung in allen Fällen am Platze, da der Lupus selbst in der senilen Haut zwar meist langsam, dagegen in einzelnen Fällen verhältnismäßig rasch, weiterschreitet und eine vollständige Spontanheilung, wenn überhaupt möglich, doch sicher recht selten beobachtet wird. Außerdem ist zu bemerken, daß der Lupus der alten Haut auf unsere therapeutischen Maßnahmen meist recht günstig zu reagieren pflegt. Ob bei einem so ausgedehnten Lupus wie bei Fall 5 eine vollständige Heilung erzielt werden kann, ist natürlich unsicher; dies hat aber, da die Patientin unter dem Lupus sehr wenig leidet und mit ihren 71 Jahren kaum noch ein langes Leben vor sich hat, wenig zu bedeuten. Die Prognose quoad vitam ist durch die wohl meist bestehende latente Tuberkulose, die später manifest werden kann, getrübt, wie die beiden früher erwähnten Fälle zeigen (Fall 11 und 12).

Die *Therapie* unterscheidet sich in nichts von der bei jugendlichen Individuen üblichen. Wir pflegen in unserer Poliklinik die Patienten zuerst mit Pyrogallolsalbe oder -Gelanth (10%ig) kombiniert mit Röntgenstrahlen zu behandeln; später gehen wir dann zu Finsenbestrahlung über, um zu kosmetisch möglichst schönen Resultaten zu gelangen. Die geheilten Fälle müssen natürlich stets wieder nachkontrolliert werden, da man auch beim Alterslupus immer auf Rezidive gefaßt sein muß.

LITERATUR.

1. *J. Jadassohn:* Tuberkulose der Haut: Handbuch der Hautkrankheit. Von F. Mracek. 1907.
2. *F. Lewandowsky:* Die Tuberkulose der Haut. 1916.
3. *K. Zieler:* Hauttuberkulose und Tuberkulide: Praktische Ergebnisse aus dem Gebiet der Haut- und Geschlechtskrankheiten. 1914.
4. *Lenglet:* Lupus vulgaire: La pratique dermatologique. Par Besnier, Brocq, Jacquet. 1902.
5. *J. Darier:* Grundriß der Dermatologie: übersetzt von G. Zwick. 1913.
6. *E. Renouard:* Du lupus et ses rapports avec la scrophule et la tuberculose: Thèse: Paris 1884.
7. *E. Dezwarte:* Le lupus des vieillards: Thèse: Lille 1892.
8. *Neumann:* Verhandlungen der Wiener dermatologischen Gesellschaft. Archiv für Dermatologie und Syphilis 1894.
9. *R. Raudnitz:* Zur Ätiologie des Lupus vulgaris. Archiv für Dermatologie und Syphilis. 1882.
10. *F. Block:* Klinische Beiträge zur Ätiologie und Pathogenese des Lupus vulgaris. Archiv für Dermatologie und Syphilis. 1886.
11. *E. Sachs:* Beiträge zur Statistik des Lupus. Archiv für Dermatologie und Syphilis. 1886.
12. *J. Schwalbe:* Lehrbuch der Greisenkrankheiten. 1909.
13. *H. Schlesinger:* Die Krankheiten des höheren Lebensalters. 1914.
14. *E. Mirkin:* Die Alterstuberkulose: Inauguraldiss. Berlin 1913.
15. *G. Cornet:* Die Tuberkulose. 1900.
16. *G. Hoppe-Seyler:* Tuberkulose im Greisenalter: Handbuch der Tuberkulose. Von Brauer, Schröder, Blumenfeld. 1915.
17. Statistisches Jahrbuch der Schweiz. 1917.